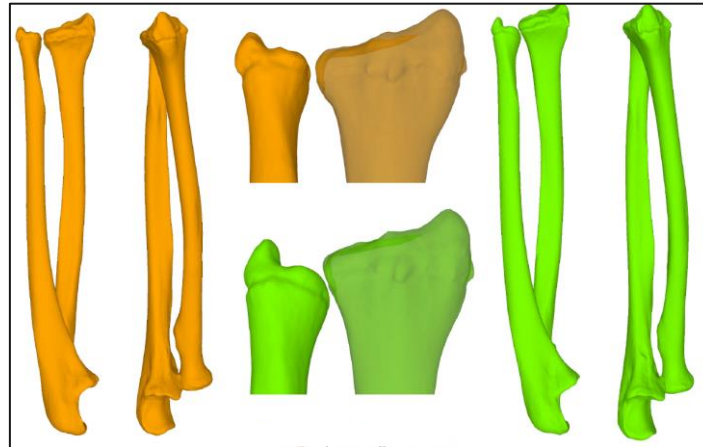


## L'ostéotomie par guide 3D : nouvelle technique en chirurgie de la main

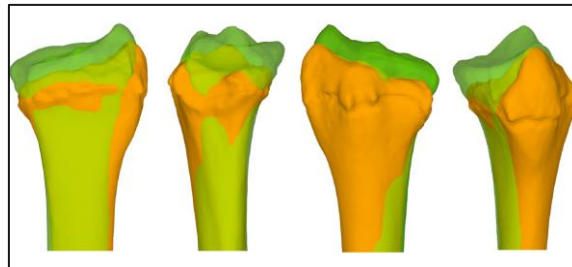
### ILLUSTRATIONS

#### 1. Situation pré-opératoire



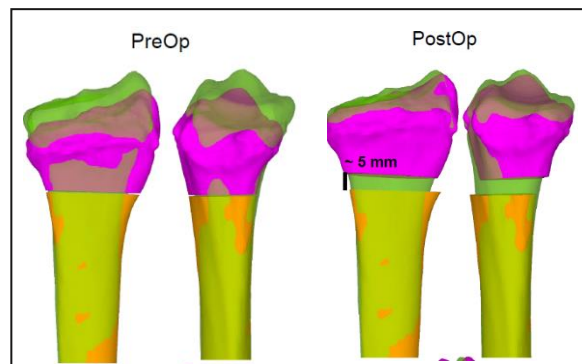
Vert : côté sain  
Orange : côté lésé

#### 2. Les images sont ensuite superposées afin de mettre en évidence la différence d'alignement entre les deux côtés.



Vert : côté sain  
Orange : côté lésé

#### 3. Situation post-opératoire



Rose : partie de l'os sectionnée